

Antibiotično zdravljenje okužb zgornjih dihal

BBeović

- Akutna nespecifična okužba dihal

Virusne bolezni

Ne antibiotičnega zdravljenja!

Razgovor z bolnikom!

Akutni tonzilofaringitis

- Ali gre za streptokokno okužbo?
- = ali predpišemo antibiotik

Organisms	Clinical Syndrome(s)
Bacterial	
Group A streptococcus	Pharyngotonsillitis, scarlet fever
Group C and group G streptococcus	Pharyngotonsillitis
<i>Arcanobacterium haemolyticum</i>	Scarlatiniform rash, pharyngitis
<i>Neisseria gonorrhoeae</i>	Tonsillopharyngitis
<i>Corynebacterium diphtheriae</i>	Diphtheria
Mixed anaerobes	Vincent's angina
<i>Fusobacterium necrophorum</i>	Lemierre's syndrome, peritonsillar abscess
<i>Francisella tularensis</i>	Tularemia (oropharyngeal)
<i>Yersinia pestis</i>	Plague
<i>Yersinia enterocolitica</i>	Enterocolitis, pharyngitis
Viral	
Adenovirus	Pharyngoconjunctival fever
Herpes simplex virus 1 and 2	Gingivostomatitis
Coxsackievirus	Herpangina
Rhinovirus	Common cold
Coronavirus	Common cold
Influenza A and B	Influenza
Parainfluenza	Cold, croup
EBV	Infectious mononucleosis
Cytomegalovirus	CMV mononucleosis
HIV	Primary acute HIV Infection
Mycoplasma	
<i>Mycoplasma pneumoniae</i>	Pneumonitis, bronchitis
Chlamydia	
<i>Chlamydophila pneumoniae</i>	Bronchitis, pneumonia
<i>Chlamydophila psittaci</i>	Psittacosis

Shulman ST, et al. Clin Infect Dis Sept 2012

GROUP A STREPTOCOCCAL

- Sudden onset of sore throat
- Age 5–15 years
- Fever
- Headache
- Nausea, vomiting, abdominal pain
- Tonsillopharyngeal inflammation
- Patchy tonsillopharyngeal exudates
- Palatal petechiae
- Anterior cervical adenitis (tender nodes)
- Winter and early spring presentation
- History of exposure to strep pharyngitis
- Scarletiform rash

VIRAL

- Conjunctivitis
- Coryza
- Cough
- Diarrhea
- Hoarseness
- Discrete ulcerative stomatitis
- Viral exanthema

Kako postavite diagnozo streptokokne angine

(interaktivno vprašanje)

- S pomočjo CRP
- S pomočjo streptokoknega antigenskega testa
- Klinično
- Klinično in s pomočjo streptokoknega antigenskega testa

Diagnoza: IDSA smernice 2012

- Diagnozo streptokokne okužbe postavimo s hitrim antigenim testom v brisu žrela
- Če je test negativen, pri otrocih in adolescentih poskušamo osamiti *S. pyogenes* v kulturi, pri odraslih izjemoma
- Hitrega testa ne delamo, če ima bolnik znake virusne okužbe zgornjih dihal: izcedek iz nosu, kašelj, hripavost
- Hitrega testa ne delamo pri otrocih < 3 leta, ker je revmatične vročine v tej populaciji malo in ker streptokokna okužba pri otrocih do 3 let ni pogosta
- Testa po zdravljenju ne ponavljamo
- Testa pri družinskih članih rutinsko ne delamo
- Izjeme pri bolnikih in družinskih članih: revmatična vročina v družini

Shulman ST, et al. Clin Infect Dis Sept 2012

Diagnoza ESCMID smernice 2012

Criteria	Point
Temperature >38°C	1
No cough	1
Tender anterior cervical adenopathy	1
Tonsillar swelling or exudate	1
Age 3–14 years	1
Age 15–44 years	0
Age >44 years	-1

Total score	Risk of group A streptococcal infection (%)
≥4	51–53
3	28–35
2	11–17
1	5–10
≤0	1–2.5

Diagnoza: ESCMID smernice 2012

- Hitri antigenski test **je** smiseln pri bolnikih, ki imajo glede na klinično sliko verjetno streptokokno angino (3-4 Centorjeve kriterije)
- Hitri test **ni** smiseln pri 0 do 2 Centorjevih kriterijih (najdemo nosilstvo, ki ni vzrok za trenutne bolnikove težave)
- Če je hitri test negativen, ne pri otrocih ne pri odraslih ne delamo kulture

Pelucchi C, et al. Clin Microbiol Infect 2012; 18: Suppl 1: 1-27.

Kateri antibiotik navadno predpišete za zdravljenje streptokokne angine

(interaktivno vprašanje)

- amoksicilin
- penicilin V
- cefadroksil
- azitromicin

Zdravljenje streptokokne angine ESCMID

- Simptomatsko: nesteroidni antirevmatiki = paracetamol, izjemoma celo kortikosteroidi
- Antibiotiki so smiselni pri 3 do 4 Centorjevih kriterijih
- Zdravljenje izbire: penicilin V 10 dni
- Za krajša zdravljenja ni dovolj podatkov
- Prednost cefalosporinov je minimalna
- Druge možnosti: midekamicin 3 x 500 mg

Pelucchi C, et al. Clin Microbiol Infect 2012; 18: Suppl 1: 1-27.

Zdravila za zdravljenje streptokone angine

zdravilo	odmerek	Trajanje (dni)
penicilin V	500.000 IE/6h 1.000.000 IE/12h	10
cefadroksil	1000 mg/24h	10
midekamicin	400 mg / 8h	10
klaritromicin	250 mg / 12h	10
azitromicin	500 mg / 24 h	5

Prirejeno po Shulman ST, et al. Clin Infect Dis Sept 2012

Bolnik s ponavljajočo se angino

- Pogosto gre za nosilca *S. pyogenes*, ki preboleva virusne okužbe
- Nosilec ni nevaren za okolico ali zase (huda okužba, zapleti), zato eradikacija ni potrebna
- Tonzilektomija zaradi nosilstva ni indicirana

Shulman ST, et al. Clin Infect Dis Sept 2012

Kdaj nosilstvo vendarle skušamo eradicirati?

- Izbruh revmatične vročine ali posstreptokoknega glomerulonefritisa
 - Izbruh v zaprti ali delno zaprti skupini
 - Revmatična vročina v družini ali pri bolniku
 - (Velika zaskrbljenost družine)
 - (Indicirana tonzilektomija le zaradi nosilstva)
-
- Številne ponovitve (posamezne ponovitve zdravimo kot prvo)

Antibiotiki za eradikacijo nosilstva *S. pyogenes*

zdravilo	odmerek	trajanje (dni)
klindamicin	300 mg / 8h	10
penicilin V + rifampicin	1.000.000 IE / 8 h* + 600 mg / 24h	10, rifampicin zadnje 4
amoksi / klav	1000 mg / 12h*	10
benzatin penicilin G	1,2 Mio IE IM + rifampicin 600 mg / 24h	1x, rifampicin 4 dni

Prirejeno po Shulman ST, et al. Clin Infect Dis Sept 2012

Akutni rinosinusitis

Thomas M, et al. EPOS Position paper. Primary Care resp J 2008; 17: 79-89. (EPOS guidelines)

Guideline Executive Summary

Clinical Practice Guideline (Update): Adult Sinusitis Executive Summary

Richard M. Rosenfeld, MD, MPH¹, Jay F. Piccirillo, MD²,
Sujana S. Chandrasekhar, MD³, Itzhak Brook, MD, MSc⁴,
Kaparaboyana Ashok Kumar, MD, FRCS⁵, Maggie Kramper, RN, FNP⁶,
Richard R. Orlandi, MD⁷, James N. Palmer, MD⁸, Zara M. Patel, MD⁹,
Anju Peters, MD¹⁰, Sandra A. Walsh¹¹, and Maureen D. Corrigan¹²

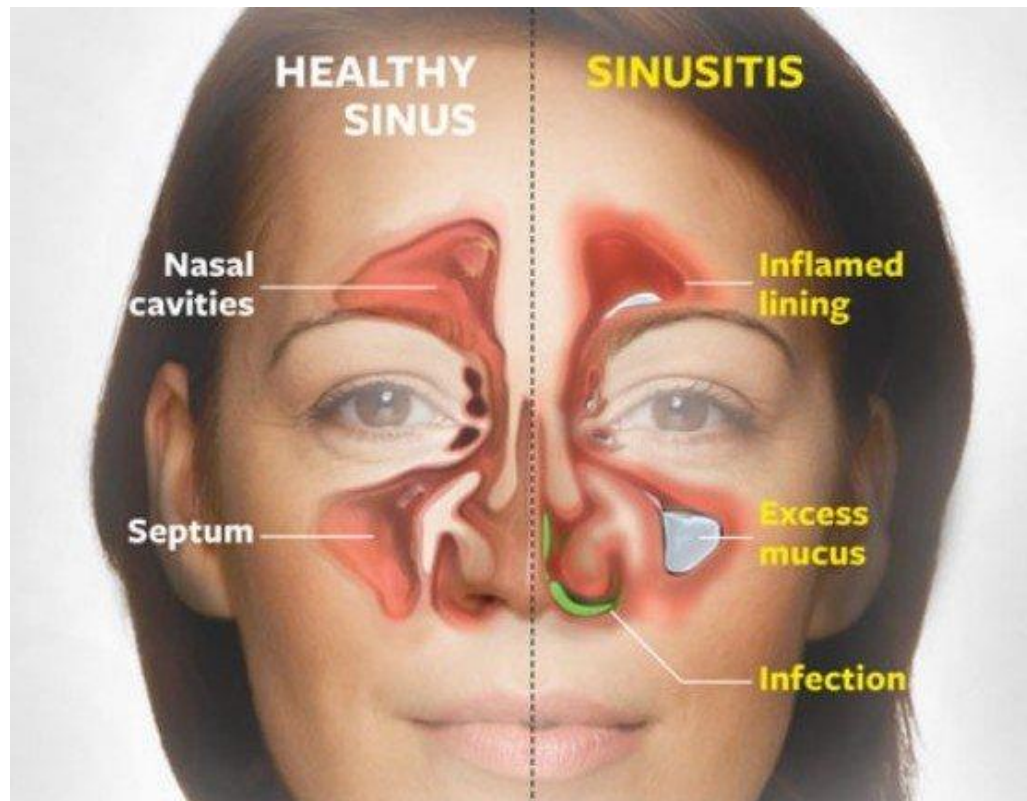


Otolaryngology—
Head and Neck Surgery
2015, Vol. 152(4) 598–609
© American Academy of
Otolaryngology—Head and Neck
Surgery Foundation 2015
Reprints and permission:
sagepub.com/journalsPermissions.nav
DOI: 10.1177/0194599815574247
<http://otojournal.org>
SAGE

IDSA Clinical Practice Guideline for Acute Bacterial Rhinosinusitis in Children and Adults

Anthony W. Chow,¹ Michael S. Benninger,² Itzhak Brook,³ Jan L. Brozek,^{4,5} Ellie J. C. Goldstein,^{6,7} Lauri A. Hicks,⁸
George A. Pankey,⁹ Mitchel Seleznick,¹⁰ Gregory Volturo,¹¹ Ellen R. Wald,¹² and Thomas M. File Jr^{13,14}

Akutni rinosinuzitis je simptomatsko vnetje nosne in obnosnih votlin, ki traja manj kot 4 tedne.



Diagnozo akutnega bakterijskega rinosinuzitisa, ki zahteva antibiotično zdravljenje, postavimo pri bolnikih, ki imajo enega od naslednjih stanj:

- a) Simptomi virusnega rinosinuzitisa (zamašen nos in/ali gnojen izcedek iz nosu (tudi postnazalni izcedek) in bolečina/pritisk v predelu obraza) perzistirajo brez izboljšanja ≥ 10 dni

- b) Simptomi akutnega virusnega sinusitisa se po prehodnem izboljšanju poslabšajo

Rosenfeld RM; et al. Otolaryngol Head Neck Surg 2015

Diagnozo akutnega bakterijskega rinosinuzitisa, ki zahteva antibiotično zdravljenje postavimo pri bolnikih, ki imajo enega od naslednjih stanj:

- a) Simptomi virusnega rinosinuzitisa (zamašen nos in/ali gnojen izcedek iz nosu in bolečina/pritisk v predelu obraza) perzistirajo brez zboljšanja ≥ 10 dni

- b) Simptomi akutnega virusnega sinusitisa se po prehodnem izboljšanju poslabšajo

KRONIČNI SINUZITIS: > 4 TEDNE (NE EPIZODE, KI SE PONAVLJAJO): AD ORL

Rosenfeld RM; et al. Otolaryngol Head Neck Surg 2015

Antibiotično zdravljenje

- takojšnje
- „budno spremljanje“ (=odloženo) (nadzor, recept z odloženim datumom)

„Budno spremljanje“

- Učinek antibiotikov celo pri huje bolnih ni prepričljiv
- Dogovor med bolnikom in zdravnikom (deljeno odločanje)
- Natančna nedvoumna navodila in simptomatsko zdravljenje
- Bolnik naj vzame antibiotik po 7 dneh ali kadarkoli, če se stanje poslabša
- Telefonsko obvestilo zdravniku, da je bolnik vzel antibiotik

Rosenfeld RM et al. Clinical practice guideline (update): adult sinusitis. Otolaryngol Head Neck Surg 2015;

Ali se pri bolnikih z akutnim rinosinuzitisom kdaj odločite za budno spremljanje?

(interaktivno vprašanje)

- Nikoli
- Pri približno 20% primerov
- V polovici primerov

Kateri antibiotik najpogosteje predpišete za zdravljenje akutnega rinosinuzitisa?

(interaktivno vprašanje)

- Amoksicilin s klavulansko kislino
- Azitromicin
- Amoksicilin
- moksifloksacin

Koliko časa naj bolnik z akutnim rinosinuzitisom prejema antibiotik?

(interaktivno vprašanje)

- 14 dni
- 5 do 7 dni
- 10 dni

TUJE SMERNICE

	<u>Ameriške¹</u> <u>(AAO HNS)</u>	<u>Švedske²</u> <u>(STRAMA)</u>	<u>Kanadske³</u>	IDSA ⁴
Zdravljenje izbire	Budno spremljanje ali amoksi (+/- klav)	Budno spremljanje ali fenoksimetilpenicilin	Budno spremljanje za blago obliko pri prej zdravih, sicer amoksi	Amoks + klav za vse bolnike
Alergični na penicilin	Doxy ali resp. kinolon	Tetraciklini	Makrolid ali TMP / SMX	Doxy ali kinolon
Trajanje zdravljenja	5-7 dni za odrasle	5 dni	5-10 dni	5-7 dni

1. Rosenfeld RM et al. Clinical practice guideline (update): adult sinusitis. Otolaryngol Head Neck Surg 2015;
 2. Swedish guidelines for the treatment of rhinosinusitis, pharyngotonsillitis and acute media otitis in children 2008;
 3. Desrosiers M et al. Canadian clinical practice guidelines for acute and chronic rhinosinusitis. Allergy Asthma Clin Immunol 2011;
 4. Chow et al. IDSA clinical practice guideline for acute bacterial rhinosinusitis in children and adults. Clin Infect Dis 2012;
13. 09. 2020
- Inodiplomske učaja, plati ino sinuvsje
zdravljenja

OBRAVNAVA ABRS V SLOVENIJI – PREDLOG PRIPOROČIL*

	ZDRAVLJENJE	TRAJANJE	OPOMBE
ZDRAVLJENJE IZBIRE	budno spremljanje ali amoksisilin 500–1000 mg/8 h	5–7 dni	budno spremljanje – kontrola čez 7 dni, p. p. uvedba amoksisilina takrat ali kadarkoli, če se stanje poslabša
– neuspeh amoksisilina	amoksisilin/CA 1000 mg/12 h	5–7 dni	
– preobčutljivost za amoksisilin	doksiciklin 100 mg/12 h midekamicin 400 mg/8 h	5–7 dni	
– preobčutljivost za amoksisilin in neuspeh	moksifloksacin 400 mg/24 h levofloksacin 500 mg/24 h	5–7 dni	ne pri bolnikih, ki so fluorokinolone prejeli nedavno.

* smernice ne veljajo za huje bolne ali imunokompromitirane

Podiplomski tečaj protimikrobnega zdravljenja

Saje A, et al. Infektološki simpozij 2017

ZAPLETI ABRS

- Zelo redki a hudi (1 : 32.000 odraslih z ABRS)
- Enako pogosti pri zdravljenih z antibiotikom kot pri zdravljenih s placebom^{1,2}.
- 1:32.000 odraslih z ARS¹.
- Cochrane³;
 - 1:1211 pri placebu
 - 0:1239 pri atb

INTRAKRANIALNI

gnojni meningitis,
možganski absces,
tromboza kavernoznega sinusa,
epiduralni in subduralni empiem,
cerebelarni absces.

ORBITALNI

preseptalni edem/celulitis,
celulitis očnice,
subperiostalni absces,
absces očnice,
orbitalni osteomielitis.

1. Hansen FS; Fam Pract 2012

2. Falagas ME; Lancet Infect Dis 2008

3. Lemiengre MB; Cochrane Database Syst Rev 2012

Zdravljenje kroničnega sinuzitisa

- Povzročitelji: pnevmokoki, Haemophilus influenzae, stafilokoki, po Gramu negativni bacili, anaerobi
- Bolnika s kroničnim vnetjem obnosnih votlin naj pregleda specialist **otorinolaringolog** in po potrebi alergolog.
- Antibiotično zdravljenje je potrebno ob **akutnih zagonih vnetja**.
- Pri bolnikih, pri katerih je bilo kirurško zdravljenje in zdravljenje s kortikosteroidi neuspešno, je možno podaljšano zdravljenje z majhnimi odmerki makrolidnih antibiotikov.

	zdravilo	trajanje (dni)
Zdravljenje izbire	amoksi /klav 1000 mg / 12 h	21–28
preobčutljivost	cefuroksim aksetil 500 mg / 12h	21–28

Thomas M, et al. Primary Care Resp J 2008; 17:79-89.

Akutno vnetje zunanjega sluhovoda

Zamejeno vnetje: furunkel

- če je potrebno sistemsko antibiotično zdravljenje:
kloksacilin 250 – 500 mg /6 h

Otitis externa maligna

- *Pseudomonas aeruginosa*
- sladkorna bolezen
- NUJNO ad ORL
- med peroralnimi zdravili učinkovit ciprofloksacin

Akutno vnetje srednjega ušesa

- Antibiotično zdravljenje enako kot pri akutnem sinuzitisu
- Flurokinoloni za zdravljenje AOM niso registrirani

Streptokokni antigenski test je indiciran pri bolniku, ki

(interaktivno vprašanje)

- ima visok CRP
- ima značilno klinično sliko
- ima klinično sliko podobno virozi, a nismo prepričani