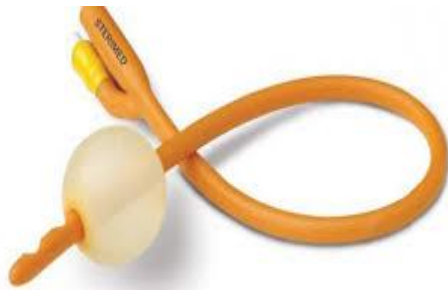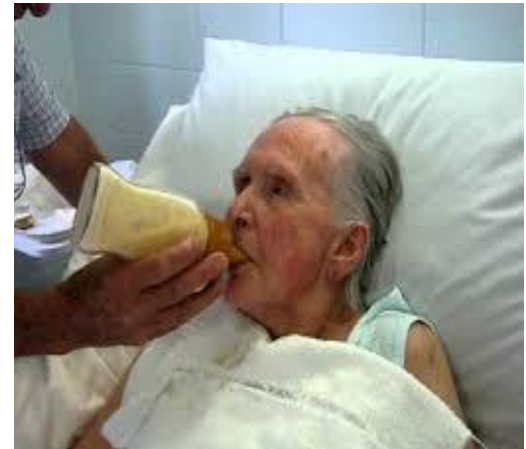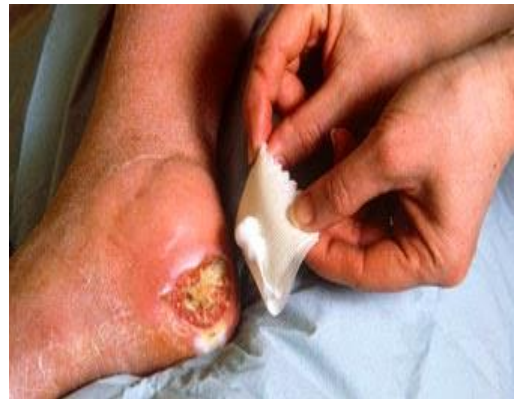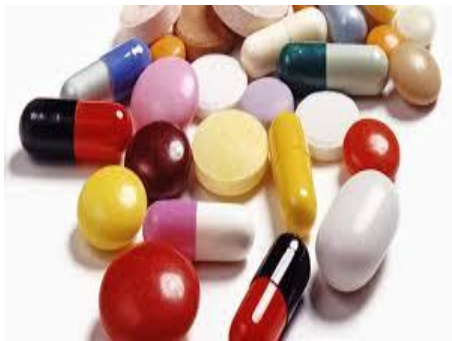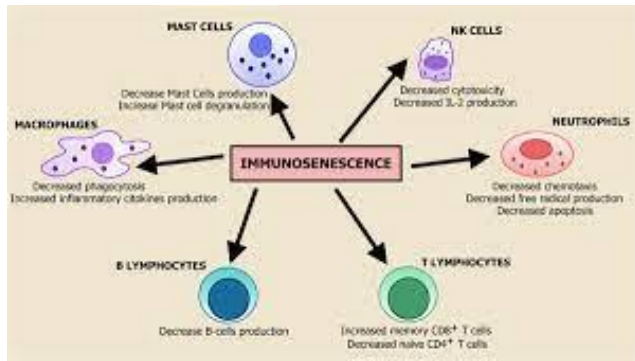


Posebnosti okužb pri starostniku

mag. Sergeja Gregorčič, dr. med.

Podiplomski tečaj protimikrobnega zdravljenja

Ljubljana, oktober 2022



Klinična slika

Neznačilna:

- kognitivno poslabšanje
- padci
- splošna oslabelost
- inapetenca
- sklepno-mišične bolečine



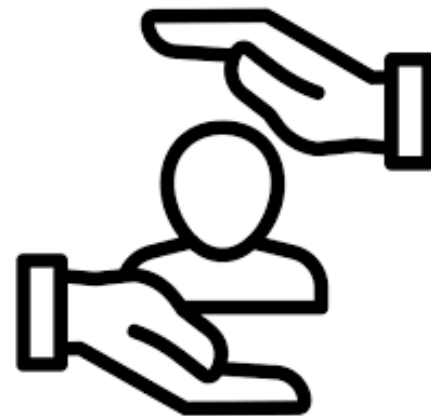
Diagnostika

- pregled
- krvne in urinske preiskave
- slikovne preiskave
- mikrobiološka diagnostika



Zdravljenje

- antibiotik
- pomen podatka o kolonizaciji
- simptomatsko zdravljenje



- Okužbe sečil
- Pljučnica
- Okužbe kože in mehkih tkiv
- Klostridijska driska

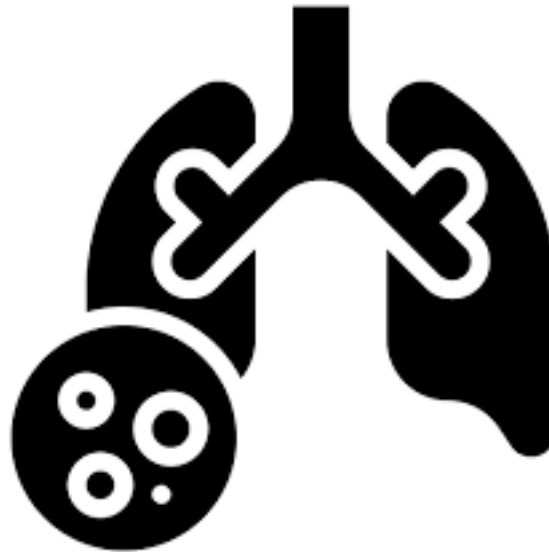
Okužbe sečil

- Asimptomatska bakteriurija
- Najpogostejši razlog bakteriemije pri starostniku
- Okužbe sečil ob stalnem urinskem katetru



Pljučnica

- Bolezen starostnika?
- Cepljenje proti pnevmokoku/gripi
- Aspiracije



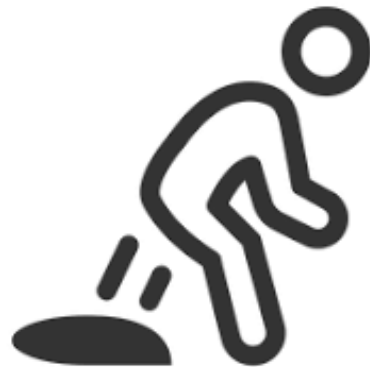Okužba kronične rane/preležanine

- Mikrobiološka diagnostika
- Kolonizacija - okužba
- Sistemska antibiotična terapija



Klostridijska driska

- Dejavniki tveganja
- Diagnostika
- Zdravljenje



**ZAČENJA SE JESEN.
TO OPAŽAM NA VRTU, NA DREVJU IN GRMIČEVJU.
TO ČUTIM V ZRAKU IN V SVOJIH UDIH.
POLETJE JE NEPREKLICNO MIMO.
ZOPER JESEN NI NOBENE ZDRAVILNE ROŽICE.
VENDAR JE JESEN LEPA IN TAKO POLNA BARV.
ZADNJE ŽIVLJENJSKE RADOSTI SO BOLJ UMIRJENE, A TUDI GLOBLJE.
TAKO BOM MIRNO ČAKAL, DA PRIDE JESEN K MENI.**

Pozitivne Misli
POZITIVNEMISLI.COM

